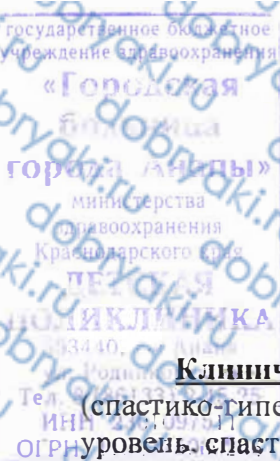


## ВЫПИСКА

### из истории болезни ребенка

Ребенок: Тихонов Иван Борисович

Дата рождения: 23.07.2009 г.р.



**Клинический диагноз:** ДЦП, хронический резидуальный период, смешанная (спастико-гиперкинетическая) форма, GMFCS 3 уровень, MACS 3 уровень, CFCS 3 уровень, спастичность 3 балла по Эшворту. Локальная (фокальная) симптоматическая эпилепсия (патологическая активность: эпилептические изменения на ЭЭГ, ремиссия). Бронхиальная астма, атопическая, средней степени тяжести, межприступный период. Смешанный астигматизм.

Код МКБ: G 80.1

**Жалобы:** на нарушение мышечного тонуса, вычурные движения рук, задержку моторного развития – самостоятельно не ходит, ходит по ровной поверхности с поддержкой за одну руку, походка танцующая, на улице передвигается на коляске, выраженные речевые нарушения – дизартрия, трудности при питье из стакана/кружки.

**Анамнез жизни:** ребенок от 2 беременности, протекавшей на фоне ХФПН, ХВУГП, ОАГА. Роды первые в срок, самостоятельны. Вес при рождении 3700 г. По Апгар 4/6 баллов. ИВЛ 4 суток. Из роддома в 1 сутки переведён в ОРИТ, на 7 сутки в ОПН с диагнозом: постгипоксическая энцефалопатия тяжёлая. Псевдобульбарный синдром. Натальная травма ШОП с ишемией ствола головного мозга. Парез тройничного нерва слева. Парез диафрагмы справа.

Профилактические прививки: по индивидуальному календарю.

**Анамнез болезни:** Болен с рождения. Наблюдается у невролога. Постоянно проходит курсы реабилитации.

**Неврологический статус:** состояние средней степени тяжести. Самочувствие удовлетворительное. Форма головы обычная. ОГ – 51 см. Сознание ясное. Реакция на осмотр адекватная. К контакту доступен. Понимание речи – на бытовом уровне. Экспрессивная речь сформирована с задержкой, речь короткими предложениями, выраженная гиперкинетическая дизартрия. ЧМИ: зрачки D=S, реакция на свет живая. Движения глазных яблок в полном объёме. Точки выхода тройничного нерва при пальпации безболезненные. Глазные щели D=S, легкая асимметрия носогубных складок. Ориентировочно слух не снижен. Голос громкий, обычного тембра. Мягкое нёбо подвижно, глоточный рефлекс высокий. Жует, глотает хорошо, поперхивание отмечается редко. Трудности при питье из стакана/кружки – лакательные гиперкинезы. Гиперсаливация умеренная. Язык по средней линии. Оральные синкинезии. Двигательная сфера: голову держит, повороты со спины на живот, с живота на спину осуществляет, не садится из положения лёжа, по позе сидя удерживает, позу на четвереньках формирует, ползает самостоятельно по-пластунски. Вертикализация: симптом тройного сгибания, аддукторный спазм. Походка: спастико-гиперкинетическая. Ходит на высоких коленях, может стоять одну минуту, по ровной поверхности ходит с поддержкой за одну руку, по квартире ходит самостоятельно, но в шлеме, так как бывают падения. Активные и пассивные движения ограничены в локтевых, лучезапястных, тазобедренных и коленных суставах. Мышечная сила снижена в верхних и нижних конечностях до 3 баллов, в виду спастических парезов. Мышечный тонус дистоничен с преобладанием повышенного по пирамидному типу D=S. Сухожильные рефлексы повышены с рук D=<S, с ног высокие D=S, с расширением рефлексогенных зон. Патологические рефлексы: Бабинского, Россолимо, Шеффера с 2-х сторон. Брюшные рефлексы вызываются. Гиперкинезы: мандибулярные, лакательные языка, дистонические атаки мышц шеи, хореоатетоз в руках. Чувствительная сфера ориентировочно не нарушена, оценка затруднена. Координаторные пробы не выполняет. Ложку до рта не доносит, себя не обслуживает. Тазовые функции: произвольный контроль тазовых функций сформирован.

### **Лечение:**

С 19.09.2022 по 05.11.2022 гг. находился на лечении в ООО Медицинском центре



«Сакура» г. Челябинск. На фоне лечения отмечены: улучшилось равновесие, улучшилось опора стоп, уменьшился страх падения, на учился разворачиваться, появились целенаправленные движения.

С 29.01.2023 по 19.02.2023 гг. проходил курс реабилитации в «В школе адаптивной физической культуры Добежиных» г. Сочи. На фоне лечения отмечены: уменьшение гиперкинезов, улучшение координации и баланса, уменьшение дизартрии.

В феврале 2023 г. произведена операция тенотомия сгибателей коленного сустава справа и слева.

**Рекомендации:** занятия адаптивной физкультурой, логопед, дефектолог, психолог, массаж.

Лечащий врач, невролог:

А.В. Хаббаба

