

30 МАР 2021


2019 г.

58 98 23

### ЗАКЛЮЧЕНИЕ

Д.В. Александрович Сергей Степанович  
ассистент кафедры  
врач-ревматолог высшей категории  
проф. по кафедре ревматологии  
ФМС 5

1. В анамнезе
2. АОРС, ревматоид
3. Ваземия муремидеветв. артериосклероз  
(многофазный синдром)  
повт. инфаркт
4. аутоиммунный (модератив.)
5. ИРВН (по требованию, энцефал.)  
(+олимигроз)
6. почк. фрезомне  
(синдром-вен. нефроз)





# ООО "МЕДИН"

Мурманский проезд, 1Б; телефон: 28-03-03

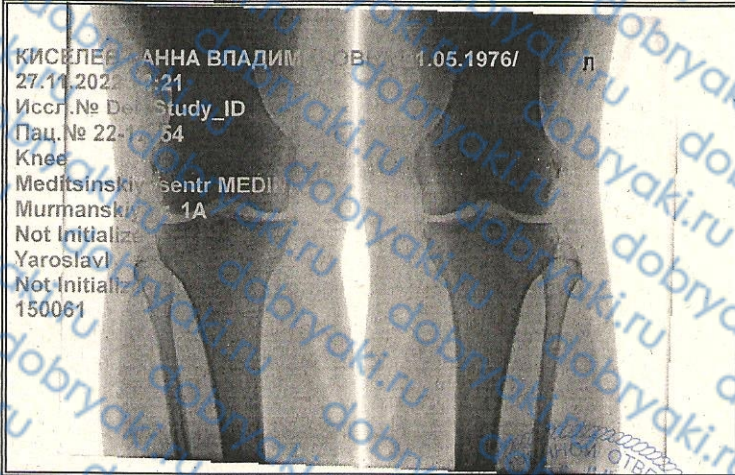
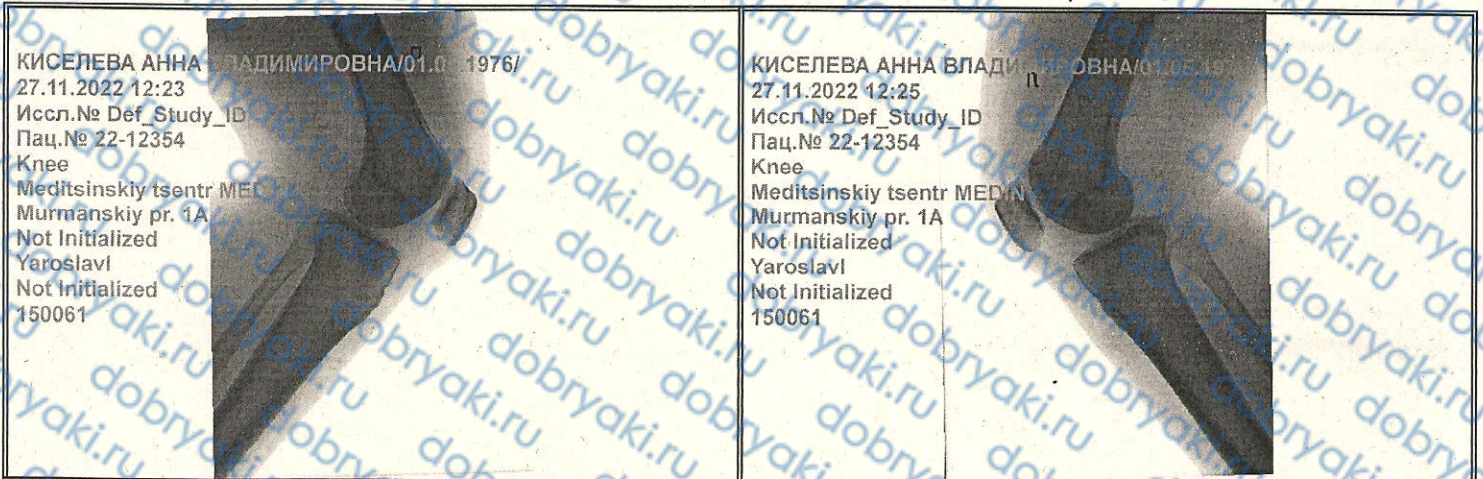
Рентгеновский кабинет

Исследование проведено на аппарате GE Healthcare DR-F

Дата исследования 27 ноября 2022 г. 12:20:00

Пациент:	Киселева Анна Владимировна		
Дата рождения:	1 мая 1976 г.		
Пол:	Женский		
Область исследования:	Коленный сустав	Доза мЗв:	0,0300
Диагноз МКВ10:			
Описание:	ЦЕЛЬ ИССЛЕДОВАНИЯ : Диагностика На рентгенограммах коленных суставов в 2х проекциях определяется: нерезкое сужение рентгеновских суставных щелей в медиальных отделах, нерезко выраженный субхондральный склероз суставных поверхностей, костные заострения вдоль суставных поверхностей; явления энтезопатии в виде костных разрастаний в местах прикрепления крестообразных связок. Обызвествления в параартикулярных мягких тканях на уровне основания левого надколенника.		
Заключение:	Двусторонний гонартроз 1ст. Феморопателлярный артроз 1ст. Энтезопатии.		

**ВНИМАНИЕ!!!** Изображение не может использоваться в диагностических целях!



Врач:

Лей Анастасия Викторовна

