ГБУЗ "Челябинская областная детская клиническая больница"
454076, г.Челябинск,ул.Блюхера,42а

Пациент: **Казбулатов Александр Михайлович,** номер карты: 100062171

Дата рождения: **05.05.2003**, возраст **17**, пол Мужской

Полис: АльфаСтрахование-ОМС

Протокол осмотра

Дата посещения: 12.10.2020 11:57

Эпидемиологический анамнез:
наличие кашля при поступлении нет
Наличие жидкого стула, рвоты при поступлении нет
Наличие лихорадки при поступлении (температура тела ≥ 37,5С) при поступлении нет
Наличие клинических проявлений острой респираторной инфекции при поступлении нет
Была ли у ребенка повышенная температура за последние 14 дней? нет
Были ли у ребенка симптомы респираторного заболевания, такие как кашель, или затрудненное дыхание в течение последних 14 дней? нет
Выезжал ли ребенок за пределы Челябинской области, Российской Федерации за последние 14 дней? нет
Выезжал ли ребенок за пределы своего своего населенного пункта за последние 14 дней нет
Контактировал ли ребенок с человеком, которому был поставлен диагноз новой короновирусной инфекции COVID-19 нет
Общался ли ребенок с человеком, который приехал из-за границы в течение последних 14 дней нет
Общался ли ребенок с человеком, который приехал из других регионов РФ в течение последних 14 дней? нет
Находится ли ребенок в режиме изоляции (карантине) нет
Наличие тесных контактов у ребенка с лицами (родственниками, знакомыми), находящимися на карантине за последние 14 дней? нет
Другое:
Цель консультации: уточнение диагноза
Жалобы при обращении:
Снижение слуха сохраняется, правостороннее.
Анамнез morbi:
Наблюдается сурдологом с диагнозом Правосторонняя НСТ
Обучается в массовой школе
Использует слуховой аппарат костного звукопроведения на мягком ободке
Анамнез vitae:
Объективный статус:
17 лет. Видимые слизистые розовые, б\п серые Речь предложениями внятная Тимпанограмма (Interacoustics AA220): прибор неисправен ОАЭ (OtoRead) TEOAE не регистрируется с двух сторон
Диагноз: H90.4 Правосторонняя глухота Слева слух в пределах нормы
Рекомендации:
-СКТ височных костей исключить пороки развития
консультация невролога исключить очаговую симптоматику
Осмотр 2 раза в год

Лечащий врач: Кадыкова Ю.В врач сурдолог-оториноларинголог (_____)

результат

ГЛПУЗ «Челябинская областная детская клиническая больница»

Сурдологический кабинет

Дата обследования 12.10.2020

Аудиограмма

ПРАВОЕ УХО



ЛЕВОЕ УХО

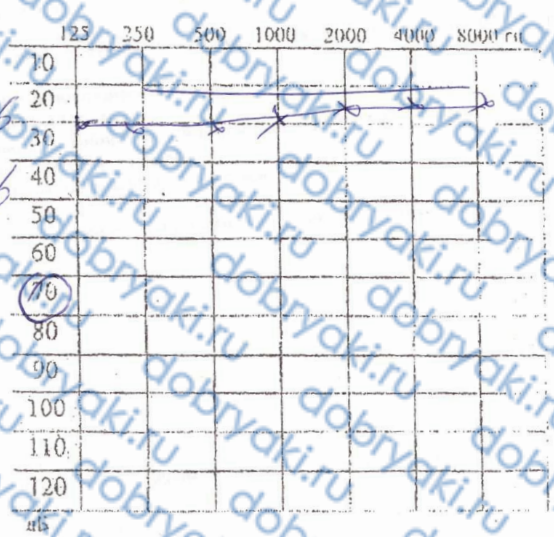

Контрольное разрешение

Средняя потеря слуха по МК (0,5-1-2-4 кГЦ) _____

Заключение _____

Врач _____

ГБУЗ "Челябинская областная детская клиническая больница"
454076, г.Челябинск,ул.Блюхера,42а

Пациент: **Казбулатов Александр Михайлович**, номер карты: 100062171

Дата рождения: **05.05.2003**, возраст **17**, пол Мужской

Полис: АльфаСтрахование-ОМС

Протокол осмотра

Дата посещения: 12.10.2020 11:57

Эпидемиологический анамнез:
наличие кашля при поступлении нет
Наличие жидкого стула, рвоты при поступлении нет
Наличие лихорадки при поступлении (температура тела ≥ 37,5С) при поступлении нет
Наличие клинических проявлений острой респираторной инфекции при поступлении нет
Была ли у ребенка повышенная температура за последние 14 дней? нет
Были ли у ребенка симптомы респираторного заболевания, такие как кашель, или затрудненное дыхание в течение последних 14 дней? нет
Выезжал ли ребенок за пределы Челябинской области, Российской Федерации за последние 14 дней? нет
Выезжал ли ребенок за пределы своего своего населенного пункта за последние 14 дней нет
Контактировал ли ребенок с человеком, которому был поставлен диагноз новой короновирусной инфекции COVID-19 нет
Общался ли ребенок с человеком, который приехал из-за границы в течение последних 14 дней нет
Общался ли ребенок с человеком, который приехал из других регионов РФ в течение последних 14 дней? нет
Находится ли ребенок в режиме изоляции (карантине) нет
Наличие тесных контактов у ребенка с лицами (родственниками, знакомыми), находящимися на карантине за последние 14 дней? нет
Другое:

Цель консультации: уточнение диагноза
Жалобы при обращении:
Снижение слуха сохраняется, правостороннее.
Анамнез morbi:
Наблюдается сурдологом с диагнозом Правосторонняя НСТ
Обучается в массовой школе
Использует слуховой аппарат костного звукопроведения на мягком оголовье
Анамнез vitae:
Объективный статус:
17 лет. Видимые слизистые розовые, б\п серые Речь предложениями внятная Тимпанограмма (Interacoustics AA220): прибор неисправен ОАЭ (OtoRead) ТЕОАЕ не регистрируется с двух сторон.
Диагноз: H90.4 Правосторонняя глухота Слева слух в пределах нормы
Рекомендации:
-СКТ височных костей исключить пороки развития,
консультация невролога исключить очаговую симптоматику
Осмотр 2 раза в год

Лечащий врач: Кадыкова Ю.В.врач сурдолог-оториноларинголог (_____)

ДЛЯ СПРАВОК

12.10.2020, 12:21

ГБУЗ "Челябинская областная детская клиническая больница"
454076, г.Челябинск,ул.Блюхера,42а

Пациент: Казбулатов Александр Михайлович, номер карты: 100062171

Дата рождения: 05.05.2003, возраст 17, пол Мужской

Полис: АльфаСтрахование-ОМС

Протокол осмотра

Дата посещения: 12.10.2020 12:45

Эпидемиологический анамнез:
наличие кашля при поступлении нет
Наличие жидкого стула, рвоты при поступлении нет
Наличие лихорадки при поступлении (температура тела ≥ 37,5С) при поступлении нет
Наличие клинических проявлений острой респираторной инфекции при поступлении нет
Была ли у ребенка повышенная температура за последние 14 дней? нет
Были ли у ребенка симптомы респираторного заболевания, такие как кашель, или затрудненное дыхание в течение последних 14 дней? нет
Выезжал ли ребенок за пределы Челябинской области, Российской Федерации за последние 14 дней? нет
Выезжал ли ребенок за пределы своего своего населенного пункта за последние 14 дней нет
Контактировал ли ребенок с человеком, которому был поставлен диагноз новой короновирусной инфекции COVID-19 нет
Общался ли ребенок с человеком, который приехал из-за границы в течение последних 14 дней нет
Общался ли ребенок с человеком, который приехал из других регионов РФ в течение последних 14 дней? нет
Находится ли ребенок в режиме изоляции (карантине) нет
Наличие тесных контактов у ребенка с лицами (родственниками, знакомыми), находящимися на карантине за последние 14 дней? нет
Другое:

Цель консультации: осмотр
Жалобы при обращении:
. на глухоту AD. Считает себя больным с 2009г, после перенесенного ОРВИ отмечает резкое ухудшение слуха. наблюдался у сурдолога .
в 08.2010 консультирован сурдологом ЧОДКБ- правосторонняя глухота, в дальнейшем наблюдение у сурдолога 2 р/год. с 2012 использует аппарат костного звукопроведения.
12.10.2020 консультирован сурдологом ЧОДКБ (осмотр прилагается).
Заключение: H90.4 Правосторонняя глухота, слева слух в норме.
Анамнез morbi:
Рекомендовано: - наблюдение у сурдолога
- рекомендации сурдолога
-рекомендовано продолжить ношение аппарата костного звукопроведения.
Анамнез vitae:
Диагноз: H90.4 Нейросенсорная потеря слуха односторонняя с нормальным слухом на противоположном ухе

ДЛЯ СПРАВОК

Лечащий врач: Ермакова Е.М.врач оториноларинголог (_____)